

# Nuevo abordaje artroscópico de la cirugía de cadera: técnica *out-inside*

Eric Margalet<sup>1</sup>, Iñaki Mediavilla<sup>2</sup>, Oliver Marin<sup>3</sup>

<sup>1</sup> Institut Margalet de Cirugía Artroscópica y Traumatología. Institut Puig Adell. Clínica Tres Torres. Barcelona

<sup>2</sup> Universidad del País Vasco. Servicio de Cirugía Ortopédica y Traumatología. Hospital de Basurto. Bilbao

<sup>3</sup> Servicio de Cirugía Ortopédica y Traumatología. Hospital Infanta Leonor. Madrid

## Correspondencia:

Dr. Eric Margalet

Institut Margalet de Cirugía Artroscópica y Traumatología. Institut Puig Adell. Clínica Tres Torres. Barcelona  
c/ Dr. Roux, 76. 08017 Barcelona

Correo electrónico: INSTITUTMARGALET@gmail.com

**Introducción:** El tratamiento del CFA ha sido un impulso para que la artroscopia de cadera se convierta en una opción válida. No obstante, el estado actual del arte presenta una disuasoria complejidad técnica. **Objetivo:** Se propone abordar la técnica artroscópica, reproduciendo el acceso de la cirugía abierta. **Material y método:** Se realizan 28 artroscopias de cadera consecutivamente. Se realiza un acceso pericapsular, una capsulotomía y posteriormente el tratamiento de las lesiones tanto en el lado pélvico como en el femoral. Se miden los tiempos parciales de tracción, el uso de fluoroscopia y la duración total de la intervención. **Resultados:** El tiempo medio de tracción fue de 19,02 minutos; el de fluoroscopia, de 2 minutos; y el de la duración de la cirugía, de 93,5 minutos. **Discusión:** Se propone un abordaje del tratamiento más sencillo desde el punto de vista técnico. Se utiliza preferentemente visión con óptica de 30°, instrumentación artroscópica no específica de esta articulación y menos tiempo de tracción.

**Palabras clave:** Artroscopia. Cadera. Técnica out-inside. Nuevo abordaje artroscópico.

## INTRODUCCIÓN

La cirugía del choque femoroacetabular (CFA) ha surgido en el ámbito de la cirugía abierta, con la intención de remodelar las deformidades que condicionan el contacto anómalo entre el reborde acetabular y el cuello del fémur. El acto quirúrgico comprende para algunos autores una exposición de la zona implicada (dissección hasta el plano capsular y capsulotomía),

## A new arthroscopic approach for hip surgery: out-inside technique

**Background:** The therapeutic management of CFA has pushed hip arthroscopy to the status of a valid option. However, the current state of the art evidences a dissuading technical complexity. **Aim:** We propose an approach to the arthroscopic technique reproducing the open-surgery one. **Material and methods:** 28 consecutive hip arthroscopies were performed. A pericapsular approach was used, with capsulotomy and then correction of the lesions both in the pelvic and in the femoral aspects. The partial traction, fluoroscopy use and total surgery times were measured. **Results:** The mean traction time was 19.02 minutes; the mean fluoroscopy time, 2 minutes; and the mean total surgery, duration 93.5 minutes. **Discussion:** A new therapeutic approach is proposed that is technically easier to perform. It uses preferently a 30° optic system and arthroscopic instrumentation that is not specific for this joint, and the traction time is less.

**Key words:** Arthroscopy. Hip. Out-inside technique. New arthroscopic approach.

una luxación de la cadera y los gestos quirúrgicos de remodelado<sup>(1)</sup>.

Posteriormente, se ha desarrollado un acceso mínimamente invasivo con el cual –con una exposición quirúrgica menor y sin luxar la cadera– se procede a la actuación de remodelado<sup>(2)</sup>. La artroscopia de cadera se ha postulado como método de tratamiento válido del CFA<sup>(3)</sup>.

El acto quirúrgico artroscópico comprende un tiempo de actuación sobre el compartimento cen-

tral y otro sobre el compartimento periférico. La técnica aporta la evidente menor agresividad de la exposición quirúrgica, pero unos condicionantes infraestructurales propios del acto quirúrgico artroscópico. Principalmente, estos condicionantes son la elección de la posición del paciente (decúbito supino o lateral), la distracción más o menos prolongada de la articulación durante el acto quirúrgico, y el manejo de una visión artroscópica no habitual con la óptica de 70°. Estos aspectos estructurales están ligados con algunas complicaciones propias de la técnica artroscópica<sup>(4)</sup>.

Por otro lado, la propia prevalencia de la enfermedad (menor que la de otras patologías de tratamiento artroscópico) y la indicación específica en sólo algunos grados de la misma condicionan una curva de aprendizaje relativamente larga, inclusive en manos experimentadas<sup>(5)</sup>.

Sin embargo, es creciente el interés del colectivo de artroscopistas tanto por conocer las posibilidades terapéuticas que ofrece dicha técnica como por las nuevas complicaciones quirúrgicas a las que se pueden enfrentar por este método de tratamiento.

Es nuestra intención divulgar no unos nuevos portales quirúrgicos sino un nuevo abordaje quirúrgico de esta patología. Proponemos realizar gestos quirúrgicos de la cirugía mínimamente invasiva de la cadera mediante una técnica artroscópica, simplificando sus condicionantes.

## MATERIAL Y MÉTODO

### Descripción de la técnica quirúrgica

#### Colocación del paciente

Se coloca al paciente en decúbito supino sobre la mesa de tracción. No se aplica fuerza tractiva. La extremidad se posiciona en extensión y ligera rotación interna. Se dibujan inicialmente la espina ilíaca anterosuperior (EIAS) y el trocánter mayor, y seguidamente, dos líneas: la línea que partiendo de la EIAS se dirige por el eje longitudinal del muslo hasta el centro de la rótula, y la perpendicular a esta primera línea que sea tangente al trocánter mayor.

#### Abordaje quirúrgico

##### Portal de la óptica

La primera incisión se realiza longitudinalmente dentro de la "V" invertida que realizan las in-

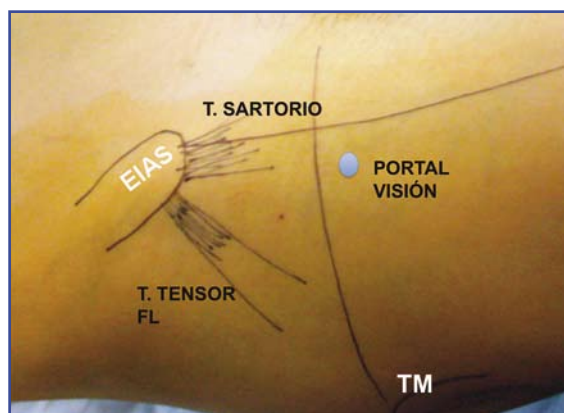


Figura 1. Localización de la V invertida entre las inserciones de los tendones sartorio y tensor de la fascia lata y localización del portal de visión.

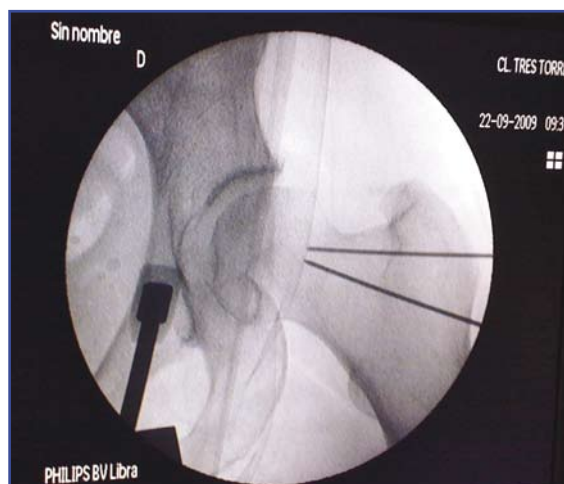

Figura 2. Visión escópica de las agujas guía de la dirección del portal de trabajo (distal) y del portal de trabajo (proximal).

serciones de los músculos sartorio y tensor de la fascia lata, y aproximadamente unos tres traveses de dedo desde la EIAS en la dirección del cuello (Figura 1).

Se introduce la vaina del artroscópico (con el trocar) unos 45° en dirección craneal y medial, con la intención de apreciar "percutáneamente" el cuello del fémur y alinearse al mismo desde su base. Puede opcionalmente utilizarse el intensificador de imágenes para confirmar la idoneidad de nuestra posición (Figura 2). Con leves movimientos oscilantes de la vaina (como haríamos en el espacio subacromial), generamos un espacio virtual en el tejido graso precapsular (Figuras 3 y 4).

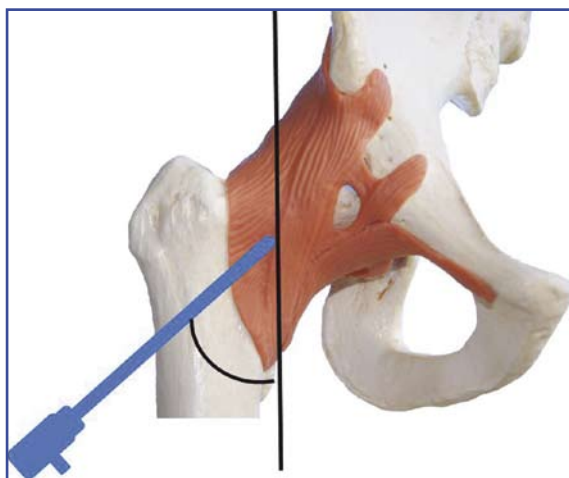


Figura 3. Visión frontal del posicionamiento extracapsular de la óptica respecto al cuello del fémur.

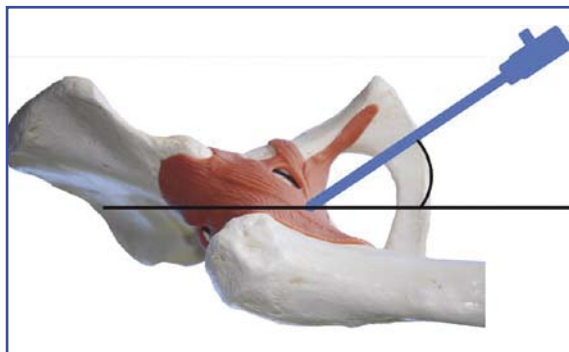


Figura 4. Visión lateral del posicionamiento extracapsular de la óptica respecto al cuello del fémur.

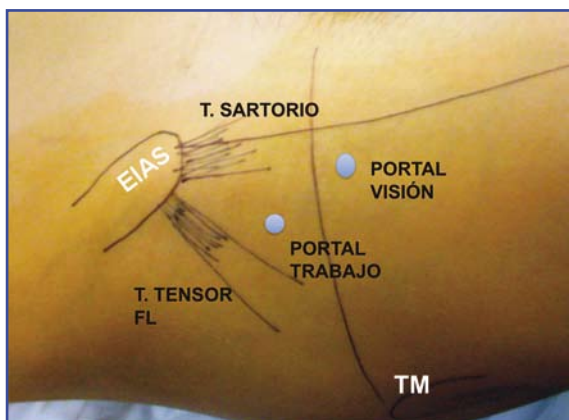


Figura 5. Localización del portal de trabajo.

Introducimos la óptica de 30° en la vaina del artroscopio y conectamos una presión de bomba de aproximadamente 40 mm para visualizar el espacio precapsular, reconocido por la presencia de un tejido de aspecto graso amarillento.

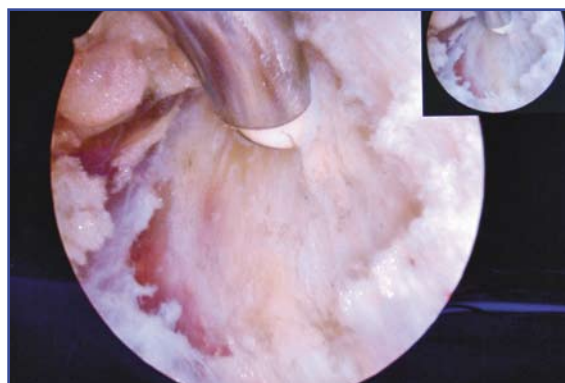


Figura 6. Visión artroscópica del espacio precapsular, después de realizar el ojal ventana.

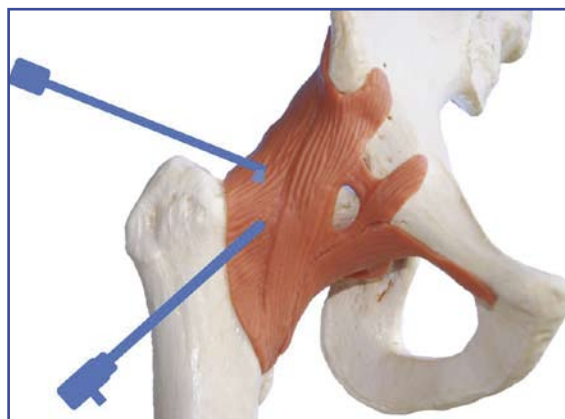


Figura 7. Visión frontal del posicionamiento extracapsular de la óptica y el vaporizador.

### Portal de trabajo

Se introduce una aguja espinal unos dos-tres traveses de dedo proximal y lateralmente al portal de la óptica (Figura 5). Se realiza la triangulación necesaria para visualizar la punta de la aguja en el espacio precapsular generado.

Se introduce la barra de nitinol a través de la aguja guía y se incide la piel. Con visión artroscópica, se introduce la varilla metálica canulada de tipo Bissinger y seguidamente una cánula de trabajo de 8 cm, habitual en la cirugía de hombro. Colocar la entrada de suero en esta cánula permite un mayor flujo de líquido a este espacio precapsular. Mediante la vaporización y el afeitado de las partes blandas se reseca el tejido graso precapsular hasta que se obtiene una amplia visión de la cápsula articular (Figuras 6 y 7).

### Capsulotomía

Con la ayuda del bisturí "banana" o de doble filo se inicia una capsulotomía siguiendo el eje

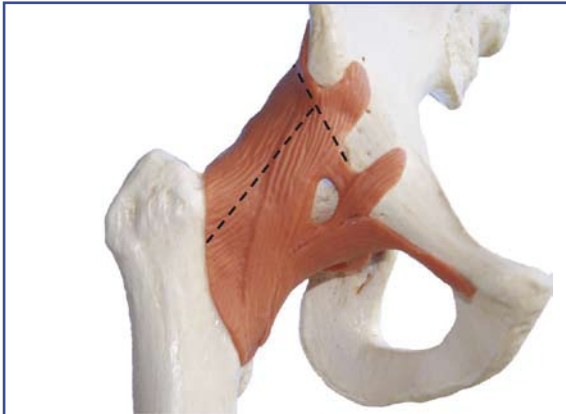


Figura 8. Capsulotomía.

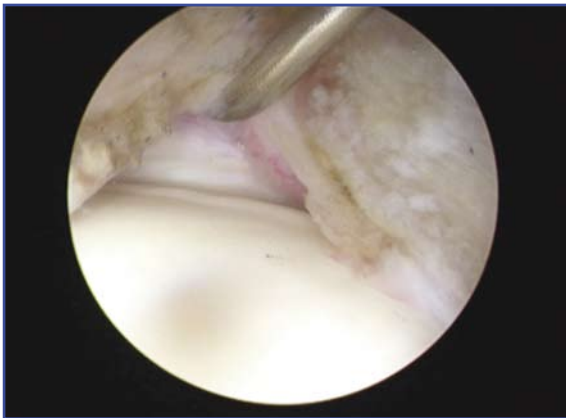


Figura 9. Visualización del labrum acetabular tras realizar la capsulotomía.

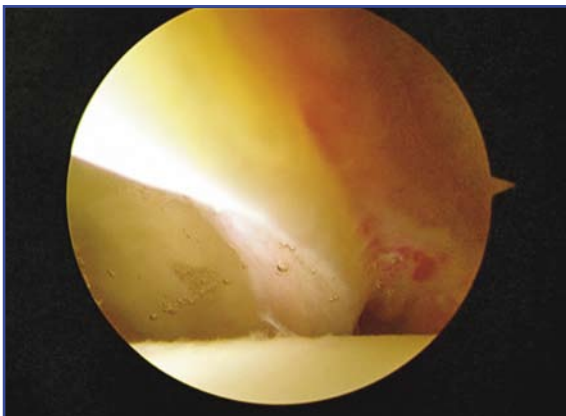


Figura 10. Visión artroscópica al realizar la tracción.

del cuello femoral y siempre en sentido distal a proximal. Se continúa la capsulotomía (y se forma un ojal) con la ayuda del vaporizador (Figura 8). Secuencialmente, visualizaremos primero el tejido óseo del cuello femoral y más proximalmente el cartílago articular cuya visión pre-

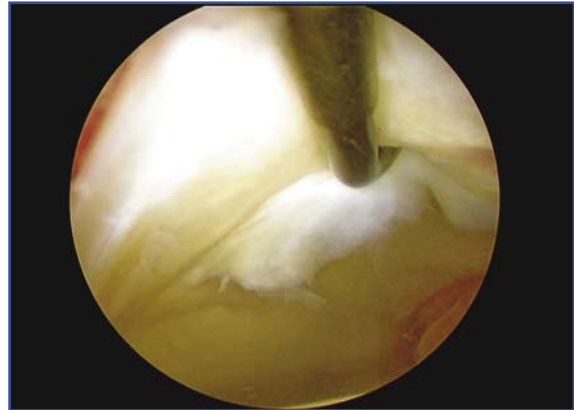

Figura 11. Identificación de lesión labral al explorar con el palpador.

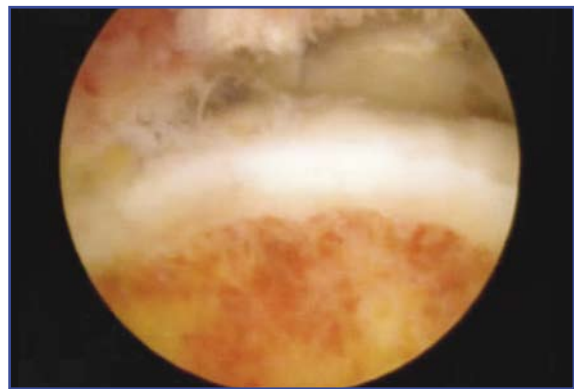


Figura 12. Tiempo femoral tras realizar la exéresis de la giba femoral.

cede a la del *labrum*. Seguidamente, y sobre el hueso pélvico, se realiza una incisión transversal para poder exponer la inserción del *labrum* (Figura 9).

#### Tiempo pélvico

A partir de este momento podemos realizar la tracción de la extremidad y visualizar cómo la cabeza del fémur se decoapta del acetábulo (Figura 10). Es recomendable el uso de la óptica de 70° para la valoración intraarticular. Se procede al tratamiento del compartimento central, que se puede practicar en la mayoría de las ocasiones nuevamente con la óptica de 30° (Figura 11).

#### Tiempo femoral

Retiraremos la tracción y, efectuando flexión de rodilla y cadera, podremos realizar una exploración del compartimento periférico, a la vez que realizamos una rotación externa e interna. Se

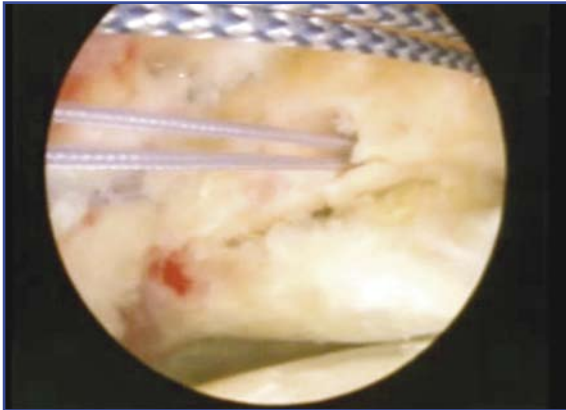


Figura 13. Paso de suturas tras la colocación del anclaje.

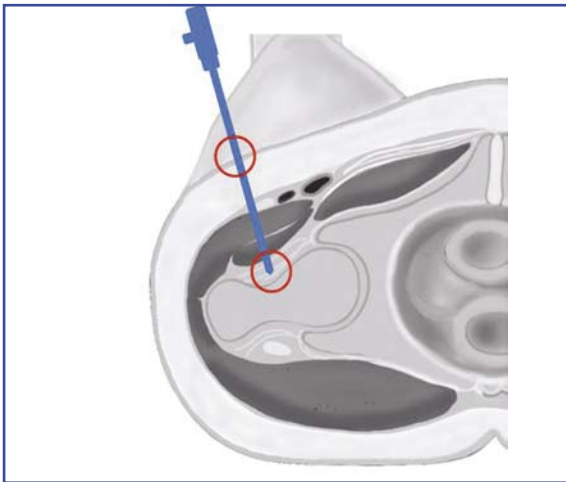


Figura 14. El bloqueo en dos puntos del instrumental (superficial y capsular) dificulta la capacidad de triangular.

procede al tratamiento del compartimento periférico con la óptica de 30° (Figura 12).

Entre abril y septiembre de 2009 se han realizado 28 artroscopias (17 derechas y 11 izquierdas) en 28 pacientes diagnosticados de CFA (12 mujeres y 16 hombres) mediante la técnica descrita. La edad media de los pacientes de nuestra serie es de 38 años (rango: 20-56). En nuestra serie, 12 pacientes fueron clasificados como grado 0 (clasificación de Tonnis), 10 presentaron un grado 1, y los 6 pacientes restantes, un grado 2 según la citada clasificación.

Durante el tiempo pélvico, se ha realizado el desbridamientos del *labrum* en 11 pacientes. En 10 pacientes se ha practicado una desinserción y posterior reinserción del *labrum* tras el tratamiento óseo de la lesión de tipo *pincer* (Figura 13). En los 7 pacientes restantes, no se ha considerado necesario el tratamiento del lado pélvico del CFA.

A todos se les ha practicado un tiempo femoral de remodelado de la lesión de tipo CAM.

Las cirugías tuvieron una duración media de 93,5 minutos (60-130 minutos). El tiempo medio de utilización de la tracción fue de 19,02 minutos (0-50 minutos), y el tiempo medio de uso de la fluoroscopia, de 2 minutos (entre 10 y 0 minutos).

## DISCUSIÓN

La posición del paciente es en la artroscopia de cadera una disyuntiva preliminar para el cirujano. A la hora de elegir una opción u otra, se han de tener en cuenta argumentos como el hábito quirúrgico previo, la estabilidad del instrumental y la compatibilidad con la visión escópica o con la necesidad de tracción. Para desarrollar nuestra técnica, aunque el paciente es colocado en decúbito supino, los portales propuestos evitan la caída de la instrumentación, al estar localizados en la cara anterior del muslo.

Tras la elección de la posición del paciente, la cirugía artroscópica comienza condicionada por dos maniobras específicas de este tipo de cirugía (tracción y visión fluoroscópica). Estas maniobras, al mismo tiempo que son necesarias, pueden desencadenar gran parte de las complicaciones de la artroscopia o estar relacionadas con la prevención de las mismas<sup>(6,7)</sup>. La concurrencia de estas maniobras desde el punto de vista práctico hace menos fluido el acto quirúrgico.

El primer condicionante es el uso de la tracción para distraer la articulación y conseguir de 10 a 12 mm de espacio articular. Esta maniobra debe acompañarse, además, de control fluoroscópico para controlar la optimización de la fuerza aplicada. La fuerza tractora está directamente relacionada con la complicación más frecuente, que es la neuroapraxia<sup>(6)</sup>. El uso de la tracción está acotado por recomendaciones tanto en su variable de fuerza aplicada como en la del tiempo máximo de su uso<sup>(8)</sup>. No obstante, como ninguna de esas dos variables tiene un valor frontera que delimite la presencia o ausencia de neuroapraxia, es un principio general válido intentar minimizar su recurso<sup>(9)</sup>. Seguidamente, para elaborar los portales, es necesaria la visión escópica para que sea adecuada la entrada en la articulación, evitando que la instrumentación dañe el cartílago de la cabeza o el rodete labral<sup>(6,10)</sup>.

Nuestro grupo de trabajo propone, como gesto quirúrgico diferencial, iniciar la cirugía sin tracción. Los portales propuestos tienen el sentido de situar la cámara en la base del cuello y orientarla con el eje de éste en el plano coronal. Será necesaria una visión escópica concreta de comprobación del punto de entrada. El instrumental, al atravesar sólo la piel y el plano muscular, no tiene mayor restricción durante la posterior triangulación, tan importante en el ámbito artroscópico. Esta manera de abordar la cirugía de acceso permite el tacto percutáneo del cuello y el dimensionado del mismo con el instrumental romo de la vaina. Esto proporciona mayor fiabilidad en los gestos del cirujano, con lo que se minimiza y, con el adiestramiento suficiente, se reducirá el concurso de la escopia hasta la comprobación aislada *a posteriori* del gesto previo realizado. Además de haber evitado el uso de la tracción, se realiza la cirugía con instrumentación básica de hombro (cáñula, afeitadora, vaporizador y óptica de 30°).

Un gesto quirúrgico de la artroscopia de cadera convencional es la capsulotomía a demanda. Se recurre a este gesto quirúrgico, en primer lugar, para poder triangular cuando la rígida y tensa cápsula articular de la cadera restringe la movilidad en el extremo articular del instrumental (**Figura 14**). Esta dificultad de la maniobrabilidad del instrumental ha sido citada como la responsable de dificultar e incluso impedir el correcto tratamiento artroscópico de las lesiones que indican la cirugía<sup>(11)</sup>.

También la capsulotomía paralela al *labrum* acetabular anterior es necesaria para el tratamiento de las lesiones de tipo *pincer*, con el fin de despegarlo y, tras realizar el rebaje óseo, posteriormente reinsertarlo según sus posibilidades plásticas<sup>(12)</sup>. Con el mini-abordaje propuesto por el Dr. Ribas *et al.*<sup>(2)</sup> se realiza una capsulotomía reglada inicialmente longitudinal, paralela al eje del cuello, y finalmente transversal para exponer el *labrum*. Tras la identificación de éste, se despega para el tratamiento de la lesión ósea en la deformidad de tipo *pincer* e igualmente se intenta su reinsertación.

Respecto a la capsulotomía, nuestro grupo de trabajo propone realizar una capsulotomía reglada con forma de "T" como primer gesto quirúrgico. Así, el abordaje artroscópico de la cadera reproduce inicialmente el acceso hasta el exterior de la cápsula con visión artroscópica directa y sin tracción. Esa visión del exterior de la articulación, permite realizar la capsuloto-

mía reglada con la misma forma que la realizada por la citada cirugía mínimamente invasiva en la que se basa. Esta capsulotomía realizada con la cadera en extensión no daña, porque se visualiza sin dificultad el *labrum* coxal.

Si el ligamento más estabilizador de la cadera es el iliofemoral anterior<sup>(13)</sup>, parecería menos agresivo que la incisión de la cápsula sea lo más paralela posible a sus fibras, evitando los cortes transversales demandados por la necesidad del triangular desde los portales realizados con las referencias estándar.

Posteriormente, y con la articulación expuesta como si se hubiera hecho cirugía a través de un mini-abordaje, se inicia el desglose del tratamiento del compartimento central y del periférico. Opcionalmente, para el manejo de la patología del compartimento central, puede realizarse la tracción necesaria de la valoración intraarticular o cambiarse la visión a la proporcionada por la óptica de 30° a demanda.

En la bibliografía revisada, se han encontrado propuestas quirúrgicas mixtas que suman gestos artroscópicos a mínimas exposiciones abiertas<sup>(14-17)</sup>. Sekiya *et al.*<sup>(15)</sup> divulgan un abordaje de la cadera a la que se accede a través de una mínima incisión anterior. Diseccionando los dos planos musculares con forma de V invertida, exponen la cápsula y, según la patología articular, diseñan la localización de los portales por los que introducir el artroscopio. Aunque no tratan pacientes con CFA, relacionan las ventajas de su abordaje quirúrgico con la protección de las estructuras neurovasculares, con la evitación del uso de la tracción y con el aumento de la maniobrabilidad de la instrumentación artroscópica.

Recientemente, Laude *et al.*, en 100 pacientes con CFA, realizan un planteamiento quirúrgico igualmente mixto, inicialmente abierto a través de un mini-abordaje anterior para salvar los planos musculares, al que añaden, además, una capsulotomía igualmente abierta tras la cual, iniciando el tiempo de tracción, introducen un artroscopio de 30° en la articulación. No usan fluoroscopia. Con esta exposición buscan una mejor visión de la relación cabeza-cuello del fémur.

Nuestro grupo de trabajo cree que no es necesario fusionar las dos líneas de tratamiento. Probablemente la artroscopia permita, con el desarrollo en paralelo de la instrumentación necesaria, que la mayoría de los pacientes sean tratados por la mayoría de los artroscopistas, y que solamente algunos casos, con característi-

cas patológicas infrecuentes o complejas, sean candidatos a la cirugía abierta.

Creemos también interesante que las propuestas de tratamiento quirúrgico artroscópico para el CFA comparen sus resultados con la cirugía mínimamente invasiva propuesta<sup>(2)</sup> sin la luxación de la cadera. De esta manera, elevaríamos el grado de exigencia a la técnica artroscópica, sin insistir en las ventajas de ésta al evitar la osteotomía de trocánter y su morbilidad asociada<sup>(18)</sup>.

En resumen, nuestro planteamiento quirúrgico logra acceder hasta el exterior capsular sin incisión cutánea, sin casi el uso de la fluoroscopia (limitado a la confirmación de la localización percutánea en la base del cuello femoral o de los gestos qui-

rúrgicos sobre hueso), sin tracción y con el uso de la óptica de 30° a la que está más familiarizado el artroscopista. Además, realiza una capsulotomía reglada que expone la articulación para los gestos quirúrgicos siguientes. Tras esta capsulotomía, la movilidad de la instrumentación durante cirugía no está restringida por la perforación capsular cerca del extremo del instrumental como en la técnica artroscópica estándar.

La publicación reciente de un caso de luxación de una cadera tras un tratamiento artroscópico<sup>(19)</sup> alerta sobre su posible relación con la capsulotomía. El futuro nos revelará la posible importancia de la sutura capsular o de la reinscripción de la misma a la pelvis.

## BIBLIOGRAFÍA

- Ganz R, Gill TJ, Gautier E, Ganz K, Krügel N, Berlemann U. Surgical dislocation of the adult hip a technique with full access to the femoral head and acetabulum without the risk of avascular necrosis. *J Bone Joint Surg Br* 2001; 83 (8): 1119-24.
- Ribas M, Marin-Peña O, Regenbrecht B, De La Torre B, Villarrubias JM. Femoroacetabular osteochondroplasty by means of an anterior minimally invasive approach. *Hip International* 2007; 2: 91-8.
- Philippon MJ, Stubbs AJ, Schenker ML, Maxwell RB, Ganz R, Leunig M. Arthroscopic management of femoroacetabular impingement: osteoplasty technique and literature review. *Am J Sports Med* 2007; 35 (9): 1571-80.
- Smart LR, Oetgen M, Noonan B, Medvecky M. Beginning hip arthroscopy: indications, positioning, portals, basic techniques, and complications. *Arthroscopy* 2007; 23 (12): 1348-53.
- Byrd JW. Hip arthroscopy: surgical indications. *Arthroscopy* 2006; 22 (12): 1260-2.
- Clarke MT, Arora A, Villar RN. Hip arthroscopy: complications in 1054 cases. *Clin Orthop Relat Res* 2003; (406): 84-8.
- McCarthy JC, Lee JA. Hip arthroscopy: indications, outcomes, and complications. *Instructional Course Lectures* 2006; 55: 301-8.
- Carreira D, Bush-Joseph CA. Hip arthroscopy. *Orthopedics* 2006; 29 (6): 517-23; quiz 524-5.
- Smart LR, Oetgen M, Noonan B, Medvecky M. Beginning hip arthroscopy: indications, positioning, portals, basic techniques, and complications. *Arthroscopy* 2007; 23 (12): 1348-53.
- Kelly BT, Weiland DT, Schenker ML, Philippon MJ. Arthroscopic labral repair in the hip: surgical technique and review of the literature. *Arthroscopy* 2005; 21: 1496-504.
- Monllau JC, Reinda de la Torre F, Puig LI, Rodríguez-Baeza A. Arthroscopic approaches to the hip joint. *Techniques in Orthopaedics* 2005; 20 (1): 2-8.
- Ilizaliturri VM Jr. Complications of arthroscopic femoroacetabular impingement treatment: a review. *Clin Orthop Relat Res* 2009; 467 (3): 760-8.
- Hewitt JD, Glisson RR, Guilak F, Vail TP. The mechanical properties of the human hip capsule ligaments. *J Arthroplasty* 2002; 17 (1): 82-9.
- Clohisey JC, McClure JT. Treatment of anterior femoroacetabular impingement with combined hip arthroscopy and limited anterior decompression. *Iowa Orthop J* 2005; 25: 164-71.
- Sekiya JK, Wojtyls EM, Loder RT, Hensinger RN. Hip arthroscopy using a limited anterior exposure: an alternative approach for arthroscopic access. *Arthroscopy* 2000; 16 (1): 16-20.
- Lincoln M, Johnston K, Muldoon M, Santore R. Combined arthroscopic and modified open approach for cam femoroacetabular impingement: a preliminary experience. *Arthroscopy* 2009; 25 (4): 392-9.
- Laude F, Sariali E, Nogier A. Femoroacetabular impingement treatment using arthroscopy and anterior approach. *Clin Orthop Relat Res* 2009; 467 (3): 747-52.
- Mardones R, Lara J, Donndorff A, Barnes S, Stuart MJ, Glick J, Trousdale R. Surgical correction of "cam-type" femoroacetabular impingement: a cadaveric comparison of open versus arthroscopic debridement. *Arthroscopy* 2009; 25 (2): 175-82.
- Ranawat AS, McClincy M, Sekiya JK. Anterior dislocation of the hip after arthroscopy in a patient with capsular laxity of the hip. A case report. *J Bone Joint Surg Am* 2009; 91 (1): 192-7.